



Repozytorium Śląskiego Uniwersytetu Medycznego w Katowicach

Repository of Medical University of Silesia


<https://ppm.sum.edu.pl>



Polska Platforma Medyczna

Polish Platform of Medical Research

<https://ppm.edu.pl>

Publikacja / Publication	Podstawy badania ultrasonograficznego, Baron Jan, Pilch-Kowalczyk Joanna
DOI wersji wydawcy / Published version DOI	http://dx.doi.org/10.47590/sum.9788375094336
Adres publikacji w Repozytorium URL / Publication address in Repository	https://ppm.sum.edu.pl/info/book/SUM8be1ad2507cd4d539fc9e351eb2fe210/
Data opublikowania w Repozytorium / Deposited in Repository on	Jan 26, 2022
Rodzaj licencji / Type of licence	Attribution-ShareAlike (CC BY-SA 4.0) 
Cytuj tę wersję / Cite this version	Baron Jan, Pilch-Kowalczyk Joanna (eds.): Podstawy badania ultrasonograficznego, 2021, Śląski Uniwersytet Medyczny w Katowicach, ISBN 978-83-7509-433-6, 36 p. DOI:10.47590/sum.9788375094336

PODSTAWY BADANIA ULTRASONOGRAFICZNEGO

Redakcja naukowa

Jan Baron, Joanna Pilch-Kowalczyk

ŚLĄSKI UNIWERSYTET MEDYCZNY W KATOWICACH



Podstawy badania ultrasonograficznego



Autorzy

dr n. med. Maciej Cebula 

Zakład Radiodiagnostyki, Radiologii Zabiegowej i Medycyny Nuklearnej, Wydział Nauk Medycznych w Katowicach, Śląski Uniwersytet Medyczny w Katowicach

dr n. med. Sandra Modlińska 

Zakład Radiodiagnostyki, Radiologii Zabiegowej i Medycyny Nuklearnej, Wydział Nauk Medycznych w Katowicach, Śląski Uniwersytet Medyczny w Katowicach

lek. Joanna Bosowska 

Zakład Radiodiagnostyki, Radiologii Zabiegowej i Medycyny Nuklearnej, Wydział Nauk Medycznych w Katowicach, Śląski Uniwersytet Medyczny w Katowicach

lek. Agnieszka Cebula 

Katedra i Klinika Neurologii Dziecięcej, Wydział Nauk Medycznych w Katowicach, Śląski Uniwersytet Medyczny w Katowicach

lek. Oskar Bożek 

Zakład Radiodiagnostyki, Radiologii Zabiegowej i Medycyny Nuklearnej, Wydział Nauk Medycznych w Katowicach, Śląski Uniwersytet Medyczny w Katowicach

lek. Mateusz Winder 

Zakład Radiodiagnostyki, Radiologii Zabiegowej i Medycyny Nuklearnej, Wydział Nauk Medycznych w Katowicach, Śląski Uniwersytet Medyczny w Katowicach

Redakcja naukowa

prof. dr hab. n. med. Jan Baron 

Zakład Radiodiagnostyki, Radiologii Zabiegowej i Medycyny Nuklearnej, Wydział Nauk Medycznych w Katowicach, Śląski Uniwersytet Medyczny w Katowicach

dr hab. n. med. Joanna Pilch-Kowalczyk 

Zakład Radiodiagnostyki, Radiologii Zabiegowej i Medycyny Nuklearnej, Wydział Nauk Medycznych w Katowicach, Śląski Uniwersytet Medyczny w Katowicach

Podziękowania

dla lek. Michała Śliwy za wkład w rozdział „Protokół FAST”

dla lek. Bartosza Kokoszki za wsparcie informatyczne

PODSTAWY BADANIA ULTRASONOGRAFICZNEGO

Redakcja naukowa

Jan Baron, Joanna Pilch-Kowalczyk



ŚLĄSKI UNIWERSYTET MEDYCZNY W KATOWICACH



Recenzent

prof. dr hab. Elżbieta Czekajaska-Chehab

Redakcja

Teresa Pawlok

Ilustracje

Lek. Agnieszka Cebula

Publikacja na licencji Creative Commons

Uznanie autorstwa-Użycie niekomercyjne 4.0 Międzynarodowe (CC BY-SA 4.0)

Publication under license Creative Commons

Attribution-NonCommercial 4.0 International (CC BY-SA 4.0)



Publikacja jest dostępna w Internecie na stronach
Wydawnictwa Śląskiego Uniwersytetu Medycznego w Katowicach
oraz Polskiej Platformy Medycznej

Wydanie I

ISBN 978-83-7509-433-6

Wydawca

Śląski Uniwersytet Medyczny w Katowicach
Katowice 2021

Skład komputerowy i łamanie

Wydawnictwo
Śląskiego Uniwersytetu Medycznego w Katowicach
ul. Medyków 18
40-752 Katowice
www.wydawnictwo.sum.edu.pl



Spis treści

Wykaz skrótów	7
1. Wprowadzenie	9
1.1. Powstawanie obrazu	9
1.2. Prezentacja obrazu	10
1.3. Elastografia	10
1.4. USG metodą Color Doppler	10
1.5. Głowice USG	11
1.6. Przyciski i parametry	12
1.7. Artefakty	13
1.8. Środki cieniujące	13
2. Przygotowanie pacjenta do badania	14
3. Technika badania i podstawowe informacje	15
3.1. Duże naczynia	15
3.2. Wątroba	16
3.3. Pęcherzyk żółciowy	18
3.4. Trzustka	18
3.5. Nerki	19
3.6. Śledziona	20
3.7. Podbrzusze	21
3.8. Węzły chłonne	22
4. Protokół FAST	23
4.1. Prawy górny kwadrant (RUQ)	24
4.2. Lewy górny kwadrant (LUQ)	24
4.3. Projekcja podmostkowa	25
4.4. Projekcja nadłonowa	25
5. Wprowadzenie do badania szyi	26
5.1. Głowica	26
5.2. Przygotowanie do badania	26
5.3. Technika badania	26
6. Podstawowe informacje o badaniu narządów szyi	27
6.1. Tarczyca	27
6.2. Przytarczyce	28
6.3. Ślinianki	28
6.4. Węzły chłonne	29
6.5. Naczynia żyłne szyi	30
6.6. Naczynia tętnicze szyi	30
6.6.1. Ocena morfologiczna tętnic szyi [10]	30
6.6.2. Ocena czynnościowa tętnic szyi	32
7. Bibliografia	34
8. Wykaz rycin	35
9. Wykaz tabel	36



Wykaz skrótów

Ao	– aorta
AP	– anteroposterior diameter (wymiar przednio-tylny)
BAC	– biopsja aspiracyjna cienkoigłowa
CC	– craniocaudal diameter (wymiar głowowo-ogonowy lub górno-dolny)
CCA	– common carotid artery (tętnica szyjna wspólna)
CD	– color doppler (kolor doppler)
CT	– cieść tarczycy
ECA	– external carotid artery (tętnica szyjna zewnętrzna)
EDV	– end diastolic velocity (objętość końcowo-rozkurczowa)
ESCT	– European Surgical Carotid Trial
GK	– gruczoł krokowy
ICA	– internal carotid artery (tętnica szyjna wewnętrzna)
IMT	– intima-media thickness (grubość kompleksu błon wewnętrznej i środkowej)
LPT	– lewy płąt tarczycy
M	– macica
N	– nerka
NASCET	– North American Syptomatic Carotid Enderterectomy Trial
O	– odbytnica
PD	– power doppler (doppler mocy)
PM	– pęcherz moczowy
PN	– pęcherzyki nasienne
PPT	– prawy płąt tarczycy
PRZ	– kopuła przepony
PSV	– peak systolic velocity (szczytowy przepływ skurczowy)
PT	– pień trzewny
PŻ	– pęcherzyk żółciowy
PŻW	– przewód żółciowy wspólny
SD	– sinister-dexter (wymiar lewo-prawy), synonim TV – transverse (wymiar poprzeczny)
SŻW	– spływ żyły wrotnej
Ś	– śledziona
T	– trzustka
TKG	– tętnica krezkowa górna
W	– wątroba
VA	– vertebral artery (tętnica kręgową)
ŻGD	– żyła główna dolna
ŻŚ	– żyła śledzionowa
ŻW	– żyły wątrobowe
ŻWr	– żyła wrotna



1. Wprowadzenie

Ultrasonografia to badanie diagnostyczne wykorzystujące w celu uwidocznienia tkanek i narządów fale ultradźwiękowe o częstotliwości pomiędzy 2 a 15 MHz [4], a w przypadku badań jamy brzusznej 2,5–5 MHz [8]. Częstotliwość wykorzystywanych fal zależy przede wszystkim od zakresu badania oraz rodzaju użytej głowicy.

Metoda ta jest w pełni bezpieczna dla badanych osób, gwarantuje dużą dokładność pomiarów, a zastosowana technika pozwala na częste powtarzanie badania. Niewielkie wymiary obecnie produkowanych urządzeń zapewniają mobilność aparatury. Wszystkie te cechy, w połączeniu z niską ceną pojedynczego badania, sprawiają, iż ultrasonografia stanowi obecnie szeroko dostępną oraz cenioną metodę diagnostyczną.

Główną wadą ultrasonografii jest wysoka zależność uzyskiwanych wyników od umiejętności osoby badającej oraz jakości technicznej ultrasonografu. Niewystarczające kompetencje ultrasonografisty mogą prowadzić do stawiania błędnych diagnoz i rozpoznawania nieistniejących w rzeczywistości schorzeń.

1.1. Powstawanie obrazu

Głównym elementem aparatu USG, odpowiedzialnym za wysyłanie oraz odbieranie fali ultradźwiękowej, jest głowica, której przednia część działa na zasadzie zjawiska piezoelektrycznego, dzięki umieszczonym tam przetwornikom piezoelektrycznym [4]. Zjawisko to polega na pojawianiu się na powierzchni kryształu piezoelektrycznego ładunków elektrycznych pod wpływem naprężeń mechanicznych [8]. Kryształ piezoelektryczny, z którego zbudowana jest głowica, ulega również odwrotnemu zjawisku piezoelektrycznemu [10], dzięki czemu głowica w aparatach USG może być jednocześnie nadajnikiem oraz odbiornikiem fali.

Fale akustyczne ulegają odbiciu, pochłonięciu oraz rozproszeniu [10]. W ciele ludzkim mogą rozchodzić się jedynie w postaci fal podłużnych. Prędkość rozchodzenia się fali w ośrodku materialnym zależy od jego inercyjnych oraz sprężystych właściwości. Właściwości inercyjne to te, które gromadzą energię kinetyczną, natomiast właściwości sprężyste gromadzą energię potencjalną [9]. Przyjmuje się na potrzeby badań ultrasonograficznych, że prędkość rozchodzenia fali w tkankach jest stała i wynosi 1540 m/s [8]. Emiter wysyła falę ultradźwiękową o określonej częstotliwości, która na granicy dwóch ośrodków o różnej gęstości ulega częściowemu odbiciu. Współczynnik odbicia fali zależy od różnicy impedancji akustycznej ośrodków, na granicy których do niego dochodzi [8]. Na podstawie powyższych zmiennych można określić głębokość wnikania fali, a tym samym głębokość, na jakiej znajduje się badany element. Istotny jest tutaj fakt, iż im większa częstotliwość fali, tym mniejszy zakres jej penetracji. Fala po odbiciu wraca do głowicy (odbiornika), w której zostaje zamieniona na sygnał elektryczny. Następnie sygnał elektryczny przetwarzany jest na obraz.

W przypadku interpretacji obrazów USG mówimy o echogeniczności badanych struktur, a więc zdolności struktur i tkanek do odbijania fal ultradźwiękowych.



Nomenklatura [8]:

- Struktury normoechogeniczne – struktury o prawidłowym echu.
- Struktury hipoechogeniczne – struktury ciemniejsze, o obniżonym echu.
- Struktury hiperechogeniczne – struktury jaśniejsze, o podwyższonym echu.
- Struktury bezechowe – jednorodnie czarne obszary, odpowiadające klarownemu płynowi.

1.2. Prezentacja obrazu

W ultrasonografii wyróżniamy trzy podstawowe typy prezentacji obrazu [10]:

- Prezentacja typu A (Amplitude Modulation) – oznacza jednowymiarowy typ prezentacji obrazu. Amplitudy ech, które powstają na granicy dwóch ośrodków, prezentowane są w postaci funkcji zależnej od głębokości. Ten typ prezentacji stosowany jest głównie w okulistyce.
- Prezentacja typu M (Motion Mode) – to jednowymiarowy typ prezentacji obrazu wykorzystywany do analizy ruchomych części ciała. Można ją uzyskać dzięki analizie amplitudy echa oraz tempa ruchu. Echo, powstające na granicy dwóch ośrodków, prezentowane jest w postaci elementu obrazu, natomiast jasność danego punktu zależy od wielkości amplitudy echa. Ten typ prezentacji stosowany jest głównie w kardiologii.
- Prezentacja typu B (Brightness Modulation) – oznacza dwuwymiarowy typ prezentacji obrazu. Echa rejestrowane są z każdego przekroju badanego obiektu, linia po linii, w zależności od położenia głowicy. Jasność obrazu zależy od amplitudy bądź wielkości echa.

1.3. Elastografia

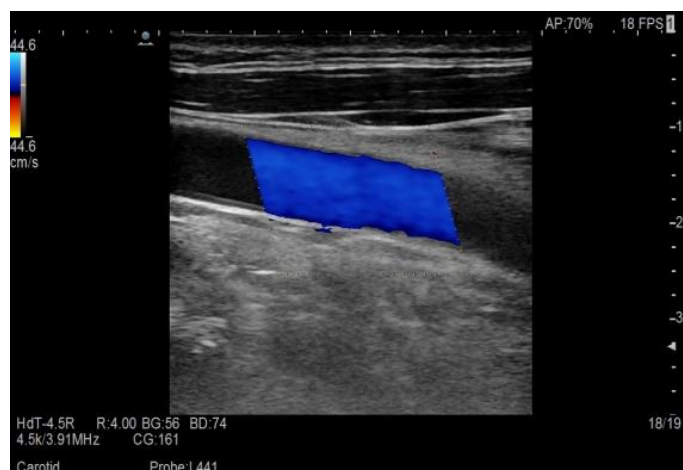
Elastografia jest techniką, która umożliwia ocenę sztywności tkanek. Możliwe jest to dzięki pomiarowi odkształcenia tkanki w odpowiedzi na działanie przyłożonej siły. Zależnie od głębokości, na jakiej położone są badane narządy, możemy zastosować jedną z trzech technik [10]:

- Ocena odpowiedzi tkanki na bezpośredni ucisk – dla narządów położonych powierzchownie.
- Ocena ruchu tkanki pod wpływem zewnętrznych bodźców, np. impuls wibracyjny – dla narządów położonych głębiej, np. wątroba, trzustka.
- Ocena osłabienia penetracji fal dająca elastyczny model tkanki – stosowana również do badania narządów położonych głębiej w jamie brzusznej.

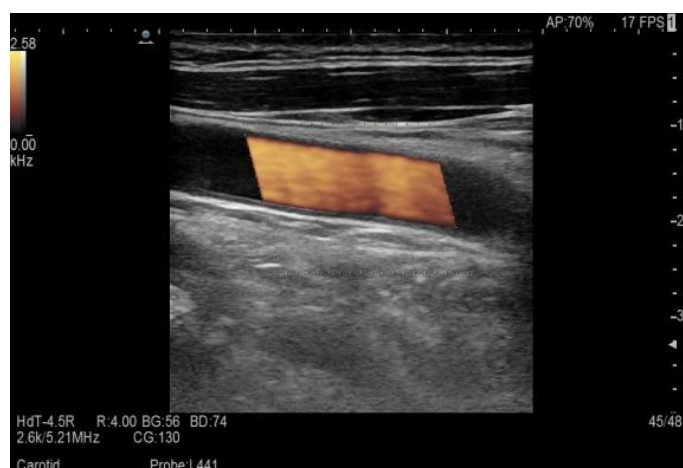1.4. USG metodą Color Doppler

Efekt Dopplera można zaobserwować wszędzie tam, gdzie źródło fali ultradźwiękowej znajduje się w ruchu w stosunku do odbiornika [9]. Fala ultradźwiękowa, padając na krwinki będące w ruchu, zmienia swoją częstotliwość proporcjonalnie do prędkości przepływu. Echo pochodzące od płynących krwinek kodowane jest za pomocą barwy, której odcień zależy od kierunku przepływu. Oznacza to, że obraz krwi płynącej w stronę głowicy będzie kodowany innym kolorem niż obraz krwi płynącej od głowicy. Obraz struktur kodowanych kolorem zostaje naniesiony na obraz struktur w skali szarości. Dzięki temu możliwe jest jednoczesne obserwowanie obrazu przepływu na tle pozostałych struktur anatomicznych znajdujących się w badanej lokalizacji.





Ryc. 1. Wizualizacja przepływu krwi w naczyniu krwionośnym metodą Color Doppler.



Ryc. 2. Wizualizacja przepływu krwi w naczyniu krwionośnym metodą Power Doppler.

1.5. Głowice USG

Najczęściej wykorzystywane są trzy podstawowe typy głowic:

Głowica sektorowa – uzyskany obraz ma kształt wycinka koła (sektora) o różnej wartości kąta rozwarcia (od 60 do 120 stopni), jest stosunkowo wąski w pobliżu głowicy i rozszerza się w miarę zwiększania głębokości. Głowica przy małej powierzchni kontaktu ze skórą daje obraz szerokich partii przekroju, umożliwiając dobry przegląd narządów leżących głębiej [10].



Ryc. 3. Głowica sektorowa.

Głowica konweksowa – jest to głowica wypukła, o dużej powierzchni kontaktu ze skórą pacjenta. Obraz otrzymany za pomocą tej głowicy jest pośredni pomiędzy obrazem z głowicy sektorowej a liniowej. Najczęściej do badań jamy brzusznej wykorzystywane są głowice konweksowe o częstotliwości 3,5 MHz [8].



Ryc. 4. Głowica konweksowa.

Głowica liniowa – uzyskany obraz ma kształt prostokątny, a jego szerokość zależy od szerokości głowicy przylegającej do skóry, nie zaś od głębokości wnikięcia impulsu. Przy wysokich częstotliwościach stosowana jest do badania narządów leżących powierzchownie, takich jak tarczyca, sutek czy jądro [8].



Ryc. 5. Głowica liniowa.

1.6. Przyciski i parametry

Wzmocnienie (gain) – funkcję wzmocnienia wykorzystuje się, aby uniknąć sytuacji otrzymania ciemnego obrazu położonych głębiej warstw tkanek. Podniesienie parametru powinno nastąpić u osób otyłych, obniżenie zaś u osób szczupłych. Aby wzmocnić konkretną warstwę obrazu, wykorzystuje się suwaki potencjometrów [5].

Zamrożenie (freeze) – funkcja zatrzymania obrazu uwidocznionego podczas badania jest wykorzystywana w celu wykonania pomiarów lub dłuższej oceny.

Funkcja wykonywania pomiaru – umożliwia pomiar odległości lub powierzchni danego obszaru. Wymaga umieszczenia punktu początkowego oraz końcowego w obrębie badanej struktury.

Głębokość (depth) – funkcja służąca określeniu głębokości przeprowadzanego badania. Ponieważ wraz z głębokością penetracji fali ultrasonograficznej maleje rozdzielczość otrzymywanego obrazu, parametr ten powinien być możliwie jak najmniejszy [5].

Ognisko (focus) – funkcja ta definiuje głębokość najlepszej rozdzielczości bocznej. Ognisko powinno zostać ustawione na głębokości ocenianych struktur [18].

Color Doppler – funkcja służąca do kodowania kolorem naczyń krwionośnych na podstawie zjawiska Dopplera. Kolor informuje o kierunku przemieszczania się krwi względem głowicy USG (na ogół kolor czerwony oznacza przepływ w kierunku głowicy, niebieski od niej).

1.7. Artefakty

Artefakty to echa widoczne podczas badania ultrasonograficznego, które nie odpowiadają strukturom anatomicznym. Część z nich można wyeliminować, zmieniając ustawienia aparatu USG. Warto jednak pamiętać, iż część artefaktów może być przydatna podczas diagnostyki.

Cień akustyczny – powstaje w przypadku całkowitego odbicia fali ultradźwiękowej np. przez uwapnione złogi. W wyniku odbicia fali, za strukturami tworzy się bezechowe pasmo. Artefakt ten może być pomocny w rozpoznawaniu drobnych, uwapnionych złogów [8].

Wzmocnienie grzbietowe – obszary zlokalizowane za zmianą płynową będą hiperechogeniczne względem tkanek na tym samym poziomie [8].

Listki boczne – artefakt łukowy, który powstaje w obrębie bocznych regionów przestrzeni wypełnionych płynem, np. pęcherza moczowego. Może być mylony ze zmianami struktury ściany [8].

Rewerberacje – artefakt powstający na skutek wielokrotnego odbicia wiązki ultradźwiękowej. Występują one za silnymi echemi, przykładowo powietrzem.

1.8. Środki cieniujące

Środki cieniujące stosowane w ultrasonografii mają za zadanie wzmocnić echogeniczność krwi oraz tkanek miękkich. Możliwe jest to dzięki zastosowaniu mikropęcherzyków, których średnica mieści się w zakresie 3–5 μm . W chwili obecnej do użytku wprowadzono trzy środki cieniujące [8]:

- **Leovist** – w skład związku wchodzi pęcherzyki powietrza średnicy 3 μm , stabilizowane osłonkami zbudowanymi z kwasu palmitynowego. Preparat musi zostać zużyty w ciągu 8 minut od przygotowania; po podaniu przechodzi przez krążenie płucne.
- **Optison** – składa się z mikropęcherzyków ludzkiej albuminy oraz oktafluoropropanu wielkości 3,7 μm . Oktafluoropropan eliminowany jest przez płuca w ciągu 10 minut od podania.
- **Sonovue** – w skład związku wchodzi wodny roztwór sześćiofluorku siarki, który stabilizowany jest przez otoczkę fosfolipidową. Średnica pęcherzyków wynosi 2,9 μm . Przygotowany preparat jest stabilny przez 6 godzin.



2. Przygotowanie pacjenta do badania

W celu uzyskania jak najlepszych parametrów obrazu oraz umożliwienia oceny wszystkich struktur jamy brzusznej i miednicy mniejszej, przed badaniem tych okolic należy pamiętać o odpowiednim przygotowaniu pacjenta:

- Do badania pacjent zgłasza się na czczo [2].
W przypadku pacjentów dorosłych oznacza to okres 6 godzin bez przyjmowania pokarmów stałych. Należy także unikać picia słodkich i gazowanych napojów oraz palenia papierosów. Pozwala to na ocenę wypełnionego pęcherzyka żółciowego oraz obniża ilość gazów w obrębie żołądka i jelit.
- Do badania pacjent zgłasza się z wypełnionym pęcherzem [19].
Ocena struktury pęcherza moczowego możliwa jest jedynie w przypadku jego dobrego wypełnienia. W badaniu przez powłoki brzuszne, utworzone przez pełny pęcherz okno akustyczne umożliwia dokładną ocenę narządów miednicy mniejszej.
- Prawidłowe nawodnienie pacjenta.
Jakość obrazu ultrasonograficznego w dużym stopniu zależy od poziomu uwodnienia obrazowanych tkanek. W celu optymalizacji obrazu należy zadbać o prawidłowe nawodnienie pacjenta przed badaniem.
- Możliwość redukcji ilości gazów jelitowych.
Gaz obecny w jelitach powoduje powstawanie artefaktów, które przesłaniają głębiej znajdujące się struktury i utrudniają, a nawet uniemożliwiają ich prawidłową ocenę. W przypadku pacjentów z tendencją do wzdęć należy rozważyć podanie leków zawierających symetykon przez kilka dni przed badaniem w celu redukcji ilości gazów jelitowych.



3. Technika badania i podstawowe informacje

Badanie ultrasonograficzne jamy brzusznej wykonywane jest w pozycji leżącej na plecach. Podczas badania możliwe jest uzyskanie nieograniczonej liczby przekrojów, jednak zaleca się wykorzystywanie przekrojów standardowych, które zaprezentowane są w dalszej części opracowania. Pozwoli to usystematyzować kolejność obrazowanych obszarów oraz uniknąć pominięcia któregoś z nich.

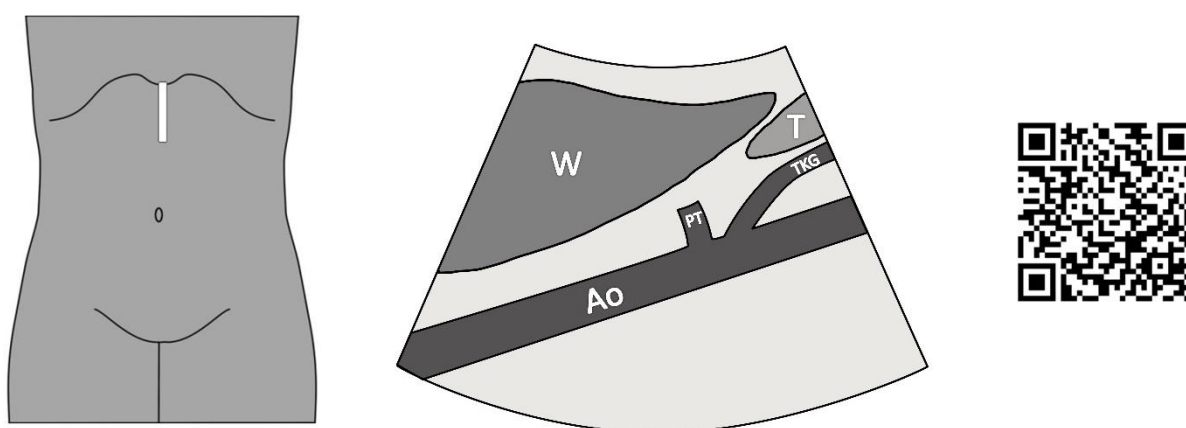
Na części bocznej każdej głowicy ultrasonograficznej znajduje się marker, który ułatwia orientację w trakcie badania. Na potrzeby tej publikacji założono, iż w przypadku przekrojów podłużnych znajduje się on dogłowowo, natomiast w przypadku przekrojów poprzecznych, skierowany jest w kierunku prawej strony pacjenta.

W trakcie badania głowica ultrasonograficzna trzymana jest w prawej dłoni, podczas gdy lewa obsługuje przyciski aparatu USG. Sugeruje się trzymanie głowicy analogicznie do pióra czy długopisu, co pozwala na jej dowolną rotację w trakcie badania.

W celu rozpoczęcia badania należy wprowadzić dane pacjenta do aparatu USG, wybrać głowicę, która będzie wykorzystywana podczas badania (dla jamy brzusznej zwykle jest to głowica konweksowa), a następnie tzw. preset, czyli uprzednio zaprogramowane ustawienia aparatu dla badania danej okolicy anatomicznej.

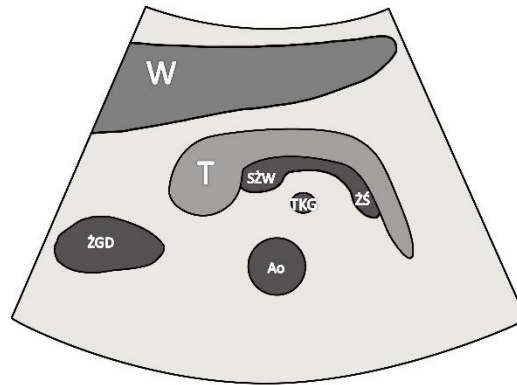
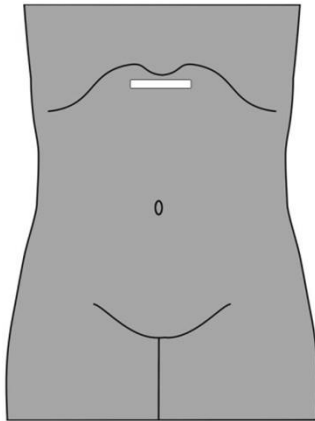
Aby uzyskać obraz, konieczne jest nałożenie warstwy żelu na czołową powierzchnię głowicy ultrasonograficznej. Następnie można rozpocząć badanie.

3.1. Duże naczynia



Ryc. 6. Schemat przekroju podłużnego przez naczynia nadbrzusza.





Ryc. 7. Schemat przekroju poprzecznego przez naczynia nadbrzusza.

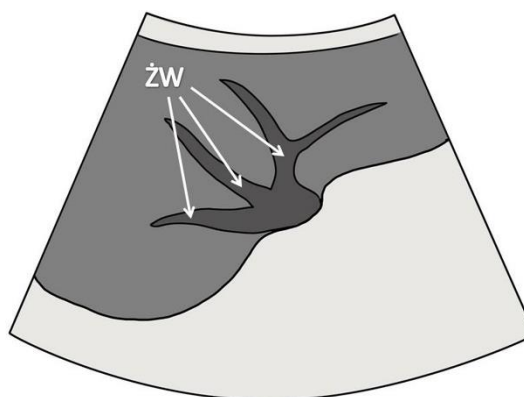
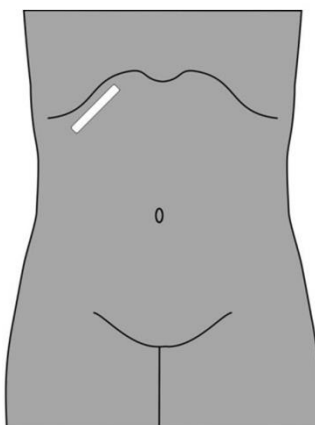
Tabela I. Prawidłowe wymiary dużych naczyń krwionośnych jamy brzusznej

Prawidłowa aorta brzuszna	< 25 mm [19]
Tętniak aorty brzusznej	> 30 mm lub poszerzenie światła naczynia o >50% w stosunku do prawidłowego odcinka (powyżej lub poniżej zmiany) [12]
Żyła główna dolna (ŻGD)	osobniczo i oddechowo zmienna średnica
Żyła wrotna	6–12 mm [15]

Uwagi:

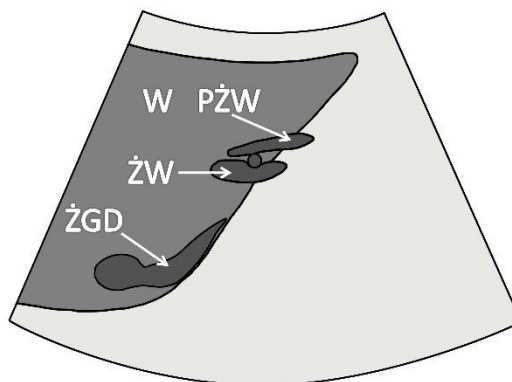
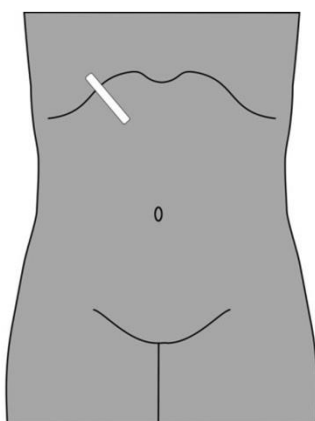
- Aortę należy ocenić na całej dostępnej w badaniu długości. Jej średnicę mierzy się w wymiarze przednio-tylnym.
- W celu oceny kierunku oraz charakteru przepływu w naczyniu wykorzystuje się opcję kodowania kolorem Color Doppler.

3.2. Wątroba

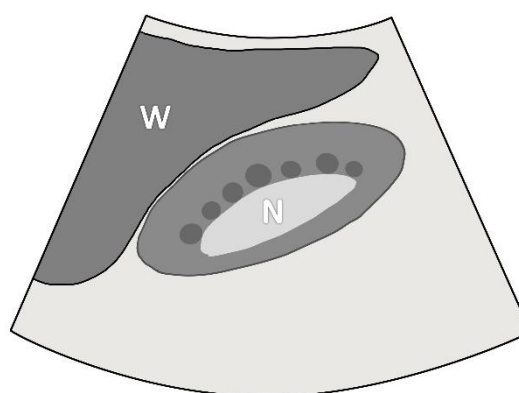
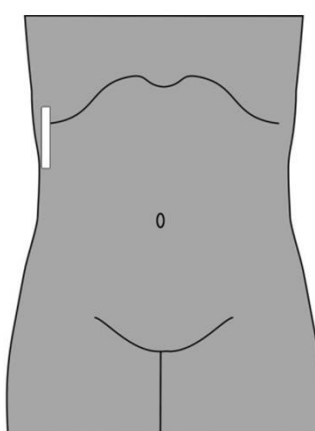


Ryc. 8. Schemat przekroju poprzecznego przez wnękę wątroby z przyłożenia pod prawym podżebrzem.





Ryc. 9. Schemat przekroju podłużnego przez wnękę wątroby z przyłożenia pod prawym podżebrzem.



Ryc. 10. Schemat przekroju podłużnego przez wątrobę i nerkę prawą z przyłożenia w prawej linii pachowej środkowej.

Tabela II. Prawidłowe wymiary wątroby i dróg żółciowych wewnątrz- i zewnątrzwątrobowych [14]

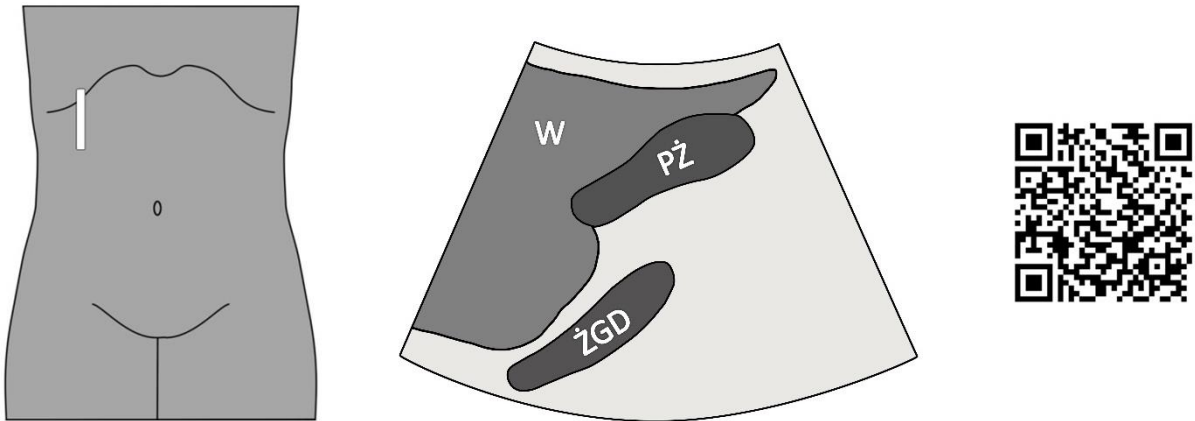
Wątroba – prawy płąt w wymiarze AP	< 120 mm
Przewód żółciowy wspólny (PŻW)	< 6 mm
Przewód żółciowy wspólny – u pacjentów po cholecystektomii	< 9–10 mm
Drogi żółciowe wewnątrzwątrobowe	< 2 mm, często niewidoczne

Uwagi:

- Badanie wątroby wykonuje się podczas maksymalnego wdechu wykonanego przez pacjenta.
- W przypadku wysokiego ustawienia wątroby konieczne jest badanie z dostępu międzyżebrowego.



3.3. Pęcherzyk żółciowy



Ryc. 11. Schemat przekroju podłużnego przez pęcherzyk żółciowy z przyłożenia pod prawym międzyżebrem.

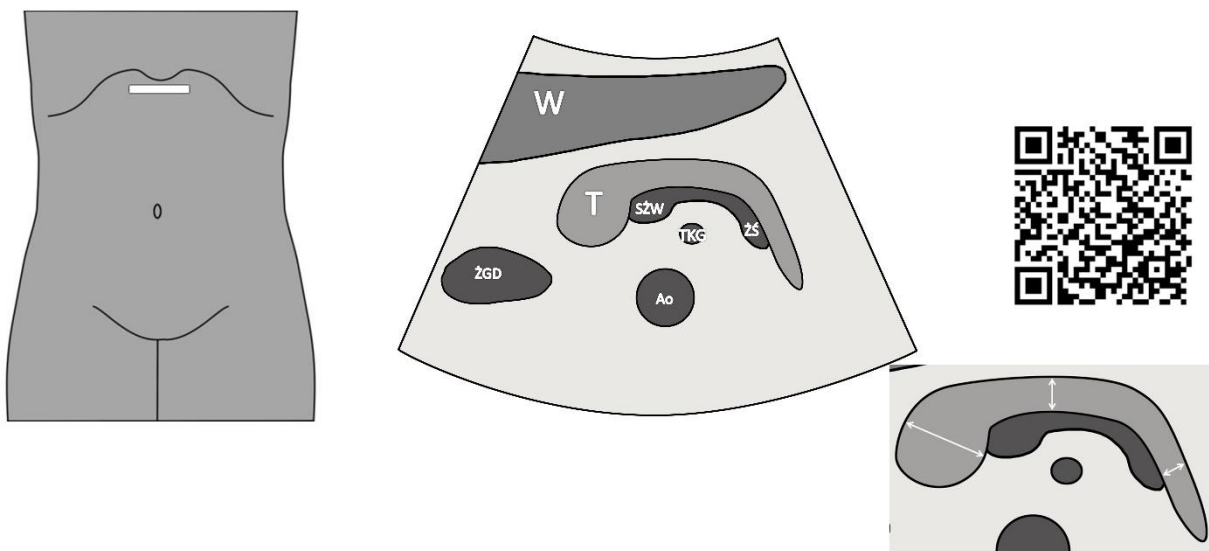
Tabela III. Prawidłowe wymiary pęcherzyka żółciowego [14]

Szerokość	< 40 mm
Długość	osobniczo zmienna, mniej istotna niż szerokość
Grubość ściany	cienkościenny, poniżej 3 mm

Uwagi:

- W celu oceny pęcherzyka żółciowego pacjent musi zgłosić się do badania na czczo.
- Kręty przebieg pęcherzyka żółciowego może utrudniać jego precyzyjną ocenę.

3.4. Trzustka



Ryc. 12. Schemat przekroju poprzecznego przez trzustkę z przyłożenia podmostkowego.

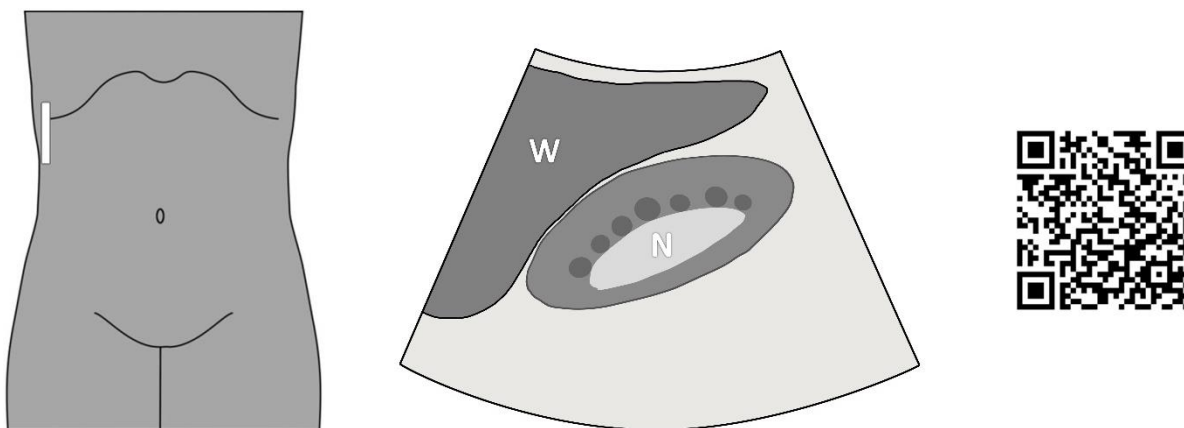
Tabela IV. Prawidłowe wymiary trzustki – wartości mierzone w wymiarze przednio-tylnym [2]

Głowa	< 34 mm
Trzon	< 29 mm
Ogon	< 32 mm
Długość trzustki	120–200 mm
Przewód trzustkowy (Wirsunga)	< 3 mm

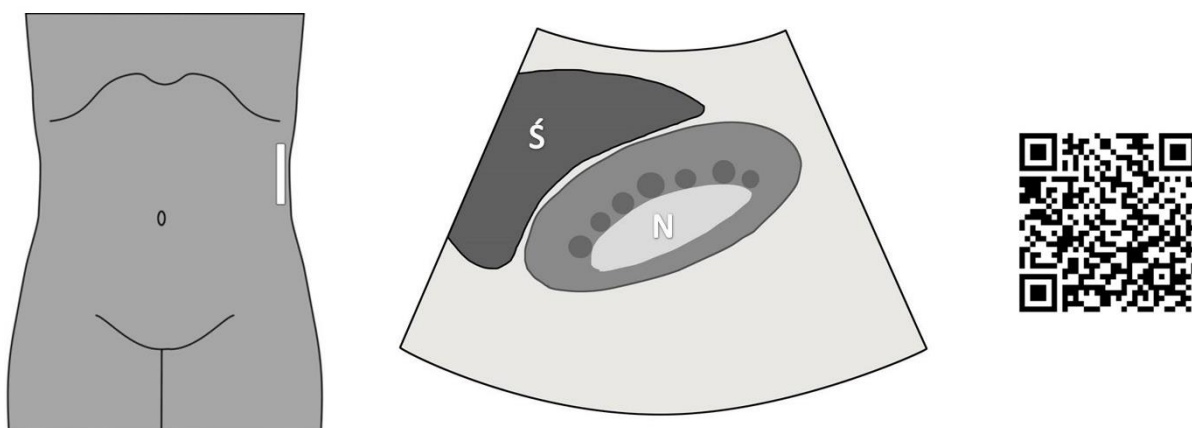
Uwagi:

- Technikę pomiaru trzustki zaprezentowano na schemacie (ryc. 16).
- W przypadku trudności z uwidocznieniem trzustki można poprosić pacjenta o wypchnięcie brzucha do przodu – zabieg ten ułatwi ocenę.

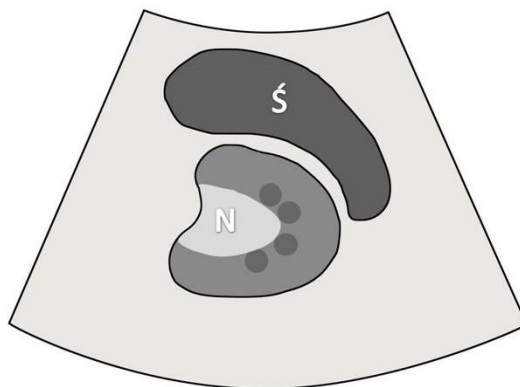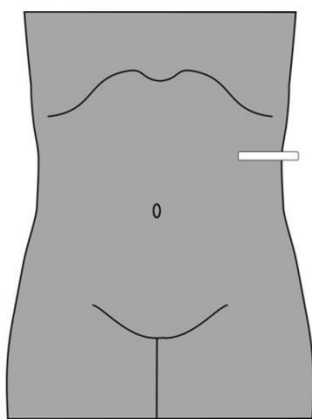
3.5. Nerki



Ryc. 13. Schemat przekroju podłużnego przez nerkę prawą z przyłożenia w linii pachowej środkowej prawej.



Ryc. 14. Schemat przekroju podłużnego przez nerkę lewą z przyłożenia w linii pachowej środkowej lewej.



Ryc. 15. Schemat przekroju poprzecznego przez nerkę lewą z przyłożenia w linii pachowej środkowej lewej.

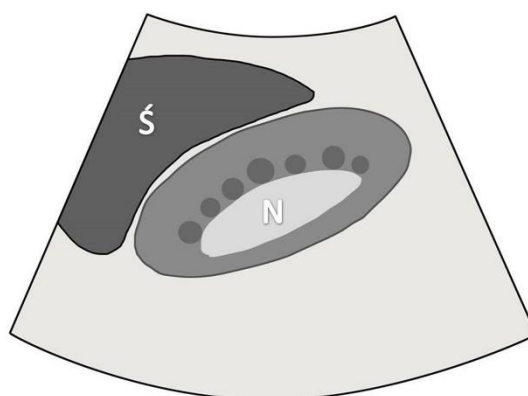
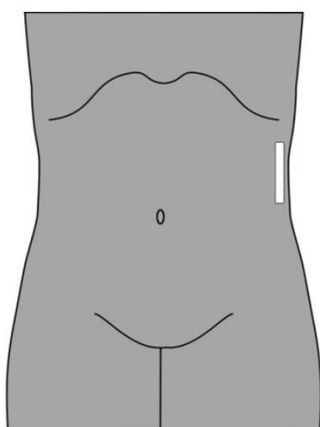
Tabela V. Prawidłowe wymiary nerek [7]

Długość	90–130 mm
Szerokość	40–60 mm
Grubość warstwy mięśniowej (mierzona od szczytu piramidy do powierzchni nerki)	14–18 mm

Uwagi:

- Pomiar nerek należy wykonać zgodnie z długą osią narządu.
- W przypadku trudności z uwidocznieniem nerek można badać pacjenta w pozycji na boku lub na brzuchu.
- Miedniczka nerkowa i moczowód widoczne są tylko w przypadku ich poszerzenia.

3.6. Śledziona



Ryc. 16. Schemat przekroju podłużnego przez śledzionę z przyłożenia w linii pachowej środkowej lewej.

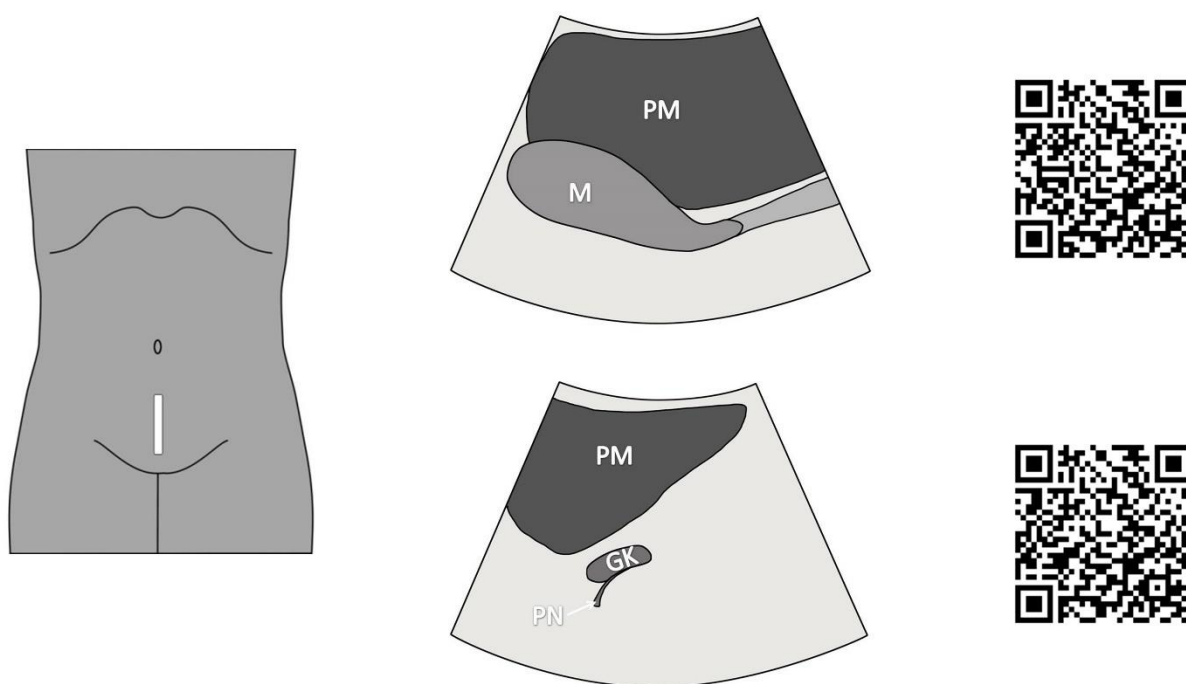
Tabela VI. Prawidłowy wymiar śluzowy [13]

Długość (wymiar dwubiegunowy)	< 120 mm
-------------------------------	----------

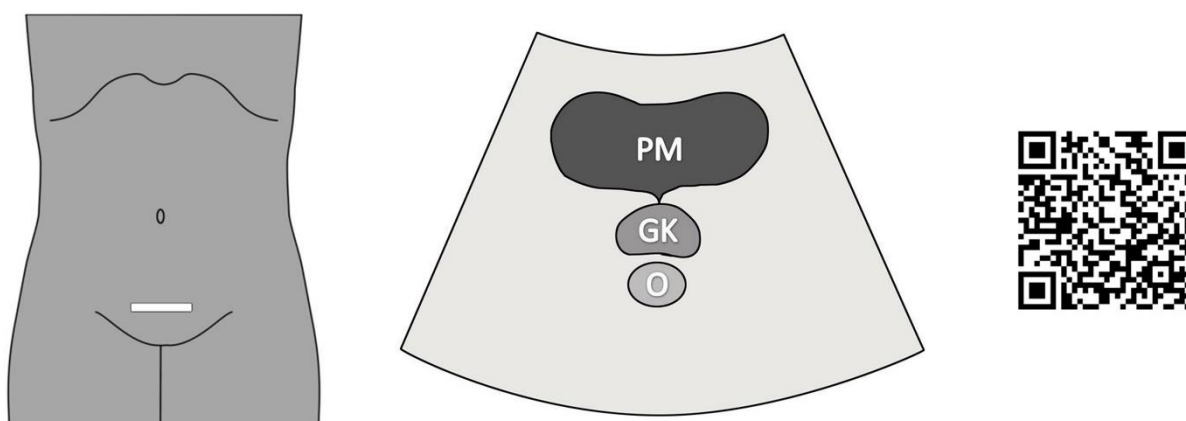
Uwagi:

- W przypadku trudności z uwidocznieniem śluzowy można wykonać badanie w pozycji na prawym boku i/lub z dostępu międzyżebrowego.
- Aby ocenić całość narządu, badanie wykonuje się w różnych fazach oddechowych.

3.7. Podbrzusze



Ryc. 17. Schemat przekroju podłużnego przez narządy miednicy z przyłożenia w linii środkowej.



Ryc. 18. Schemat przekroju poprzecznego przez narządy miednicy u mężczyzny z przyłożenia w linii środkowej.



Tabela VII. Prawidłowe wymiary narządów podbrzusza [19]

Pojemność pęcherza moczowego u mężczyzn	750 ml
Pojemność pęcherza moczowego u kobiet	550 ml
Pojemność reszkowa po mikcji	< 50 ml
Grubość ściany przy wypełnionym pęcherzu	< 3 mm
Gruzoł krokowy – wymiar maksymalny	45 x 35 x 35 mm (AP x SD x CC)
Macica – wymiary maksymalne (długość x szerokość x grubość)	90 x 40 x 60 mm
Macica u wieloródki	100 x 50 x 60 mm
Macica po menopauzie	50 x 20 x 15 mm
Endometrium przed menstruacją	8–15 mm
Endometrium po menstruacji	niewidoczne w USG
Endometrium po menopauzie	< 8 mm

Uwagi:

- Podczas oceny podbrzusza pęcherz moczowy pełni rolę okna akustycznego, dlatego musi być wypełniony.
- Objętość pęcherza moczowego można wyliczyć za pomocą wzoru:

$$\text{szerokość} \times \text{długość} \times \text{głębokość} \times 0,5$$

- W obrębie jamy Douglasa, w zależności od fazy cyklu menstruacyjnego, może być widoczna niewielka ilość płynu.

3.8. Węzły chłonne

Tabela VIII. Charakterystyka prawidłowych węzłów chłonnych [19]

Stosunek długość/szerokość	2
Wnęka tłuszczowa	widoczna
Węzły chłonne szyi – wymiar w osi krótkiej	< 5 mm
Węzły chłonne zaotrzewnowe – wymiar w osi krótkiej	< 10 mm
Węzły chłonne biodrowe – wymiar w osi krótkiej	< 12 mm

Uwagi:

- Prawidłowe węzły chłonne mają kształt owalny i hiperechogeniczną wnękę.
- Najczęściej węzły chłonne widoczne są w sąsiedztwie dużych naczyń.



4. Protokół FAST

FAST (Focused Assessment with Sonography in Trauma) to protokół przesiewowego badania ultrasonograficznego wykorzystywany po urazach jamy brzusznej oraz klatki piersiowej. Umożliwia wykrycie wolnego płynu w jamach otrzewnej, opłucnej oraz worku osierdziowym. Podstawową zaletą tego badania jest jego szybkość i nieinwazyjność. Dostępność na rynku przenośnych aparatów USG umożliwia przeprowadzenie badania na miejscu zdarzenia, w karetce, na SOR, a nawet na polu walki.

Wykonanie protokołu FAST pomaga w podjęciu dalszych decyzji terapeutyczno-diagnostycznych. Zależnie od obecności wolnego płynu oraz stanu hemodynamicznego pacjenta można podjąć decyzję o pilnej operacji, wykonaniu badania TK lub pozostawieniu pacjenta do dalszej obserwacji. Z tego powodu czas trwania badania powinien być jak najkrótszy.

Badanie może być wykonywane za pomocą głowicy sektorowej oraz konweksowej o niskiej częstotliwości (3–5 Mhz).

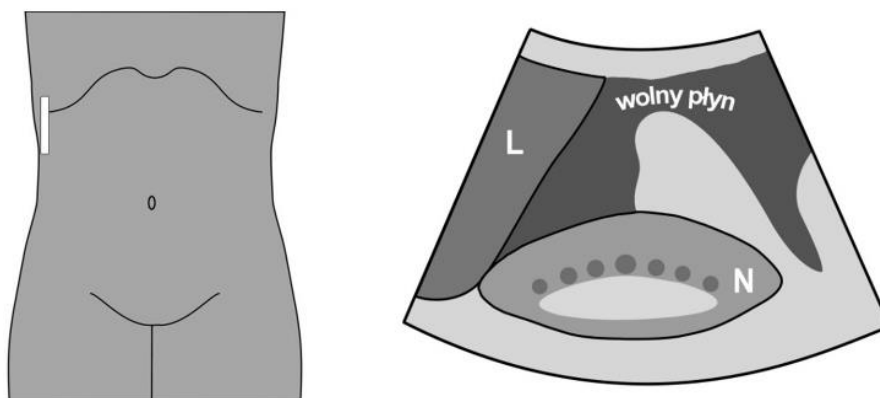
Protokół FAST wykonuje się z użyciem 4 przyłożeń, umożliwiających uwidocznienie wolnego płynu, który u pacjenta leżącego na plecach gromadzi się najczęściej w:

- zachyłku Morisona oraz między śledzioną i lewą nerką,
- zagłębieniu odbytniczo-pęcherzowym lub odbytniczo-macicznym,
- jamie osierdzia.

Protokół FAST może dawać fałszywie ujemne wyniki w przypadku wykonania go w bardzo krótkim czasie od momentu urazu, ponieważ niewielka ilość płynu w jamie otrzewnej może zostać niezauważona, oraz bardzo późno od momentu urazu, ponieważ krew zaczyna krzepnąć, zmieniając swoją echoogeniczność i utrudniając tym samym rozpoznanie. Główną przyczyną fałszywie dodatnich wyników jest niedoświadczenie ultrasonografisty. Dodatkowe trudności diagnostyczne możemy napotkać u pacjentów otyłych, ze współwystępującą odmą podskórną oraz u kobiet w ciąży.



4.1. Prawy górny kwadrant (RUQ)

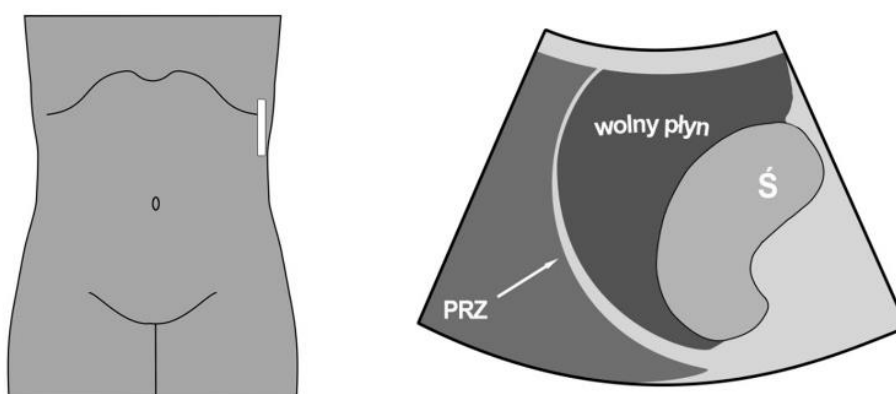


Ryc. 19. Schemat projekcji przez prawy górny kwadrant.

Uwagi:

- Najbardziej czuła projekcja do uwidocznienia wolnego płynu.
- 0,5 cm płynu w zachyłku Morisona = około 500 ml płynu w jamie otrzewnej.
- Uwidacznia przeponę, co pozwala ocenić obecność płynu w jamie opłucnej.

4.2. Lewy górny kwadrant (LUQ)

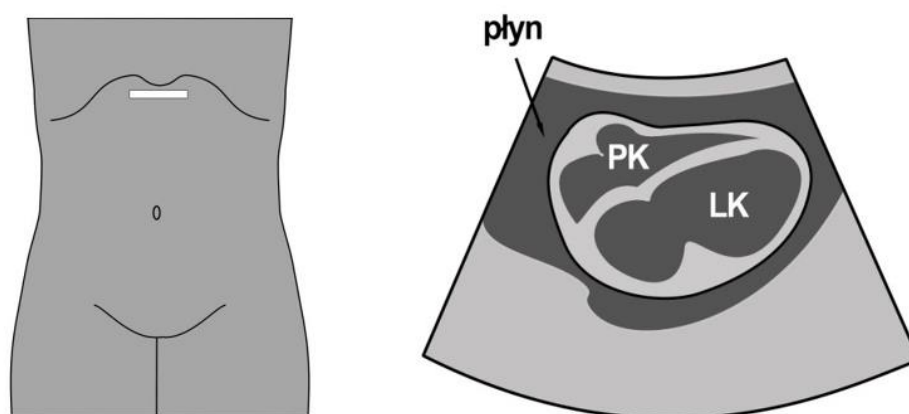


Ryc. 20. Schemat projekcji przez lewy górny kwadrat.

Uwagi:

- W celu lepszego uwidocznienia badanych struktur głowicę można ustawić bardziej dogłowowo oraz w kierunku grzbietowym.

4.3. Projekcja podmostkowa

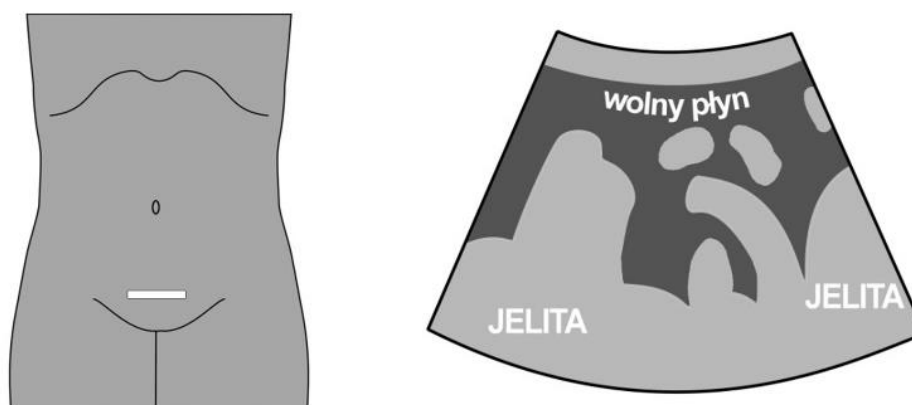


Ryc. 21. Schemat projekcji podmostkowej.

Uwagi:

- Zatrzymanie oddechu na głębokim wdechu oraz zwiększenie głębokości pozwala na lepszą wizualizację serca.
- Płyn gromadzący się w worku osierdziowym widoczny jest jako bezechowy obszar otaczający mięsień sercowy.

4.4. Projekcja nadłonowa



Ryc. 22. Schemat projekcji nadłonowej.

Uwagi:

- Głowicę ustawiamy zarówno w pozycji pionowej, jak i poprzecznej.
- Badanie należy wykonać przed cewnikowaniem pęcherza moczowego.
- W obrębie jamy Douglasa, w zależności od fazy cyklu menstruacyjnego, może być widoczna niewielka ilość płynu.



5. Wprowadzenie do badania szyi

Powierzchnowe położenie narządów szyi sprawia, że są one łatwo dostępne w badaniach ultrasonograficznych. Ocena szyi w USG obejmuje tarczycę, przytarczycę, ślinianki, węzły chłonne, naczynia żyłne i tętnicze, mięśnie oraz skórę.

Badanie USG szyi, podobnie jak innych okolic anatomicznych, powinno poprzedzać badanie przedmiotowe i podmiotowe pacjenta. Ważna jest korelacja obrazu USG ze zgłaszanymi dolegliwościami, aktualnymi wynikami badań krwi, a także poprzednimi wynikami badań obrazowych oraz histopatologicznych.

5.1. Głowica

Badanie USG narządów położonych powierzchownie, w tym narządów szyi, wykonuje się głowicami liniowymi o zakresie częstotliwości 5–12 MHz.

5.2. Przygotowanie do badania

Wcześniejsze przygotowanie nie jest wymagane. Przed badaniem pacjent powinien odsłonić szyję i nadobojcza oraz zdjąć biżuterię (łańcuszki).

5.3. Technika badania

Badanie wykonuje się w pozycji leżącej na plecach, na płaskim podłożu. Dopuszczalne jest wykonywanie badania USG szyi w pozycji półleżącej lub siedzącej. Projekcje uzupełniające wykonuje się z odchyleniem głowy na boki.



6. Podstawowe informacje o badaniu narządów szyi

6.1. Tarczycyca

Przed przystąpieniem do badania tarczycy należy zapoznać się z aktualnymi wynikami oznaczeń TSH i wolnych hormonów tarczycy (przede wszystkim fT4), a także wynikami histopatologicznymi z biopsji aspiracyjnych cienkoigłowych (BAC) zmian opisywanych w poprzednich badaniach.

Badanie rozpoczyna się od oceny położenia i budowy tarczycy w projekcji poprzecznej. Następnie ocenia się wielkość i jednorodność płatów oraz cieśni tarczycy w projekcjach poprzecznych i podłużnych.

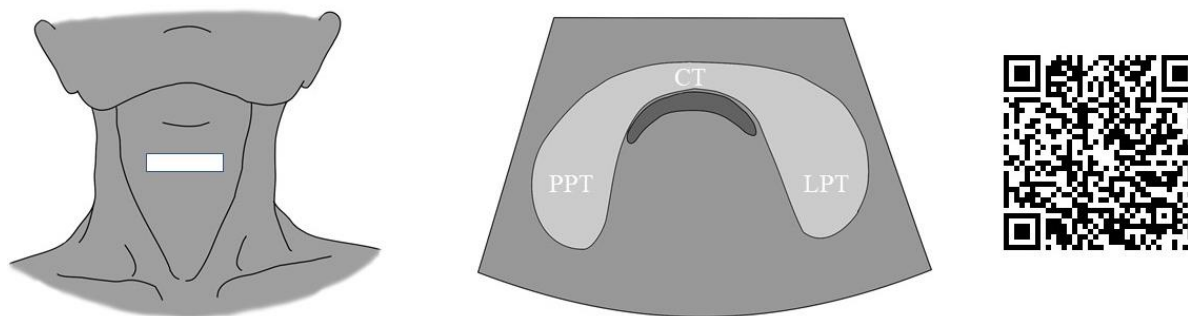
Podczas badania USG tarczycy zawsze należy ocenić okoliczne struktury pod kątem patologii (przytarczycy, węzły chłonne, naczynia krwionośne).

Nomenklatura:

Guzek tarczycy – palpacyjnie wyczuwalna zmiana w tarczycy.

Zmiana ogniskowa tarczycy – zmiana widoczna w badaniu USG, niewyczuwalna palpacyjnie.

Spoistość tarczycy – podatność na odkształcanie, oceniana na podstawie wzajemnego stosunku miąższu płatów tarczycy do otaczających narządów, przede wszystkim tętnicy szyjnej.



Ryc. 23. Schemat przekroju poprzecznego przez tarczycę z przyłożenia w linii środkowej.

Tabela IX. Prawidłowy obraz tarczycy w badaniu USG [10,16]

Położenie	symetrycznie na chrząstce tarczycy
Budowa	płat prawy, lewy oraz łącząca je cieśń, czasem widoczny jest płat piramidowy w linii pośrodkowej
Echogeniczność	hiperechogeniczna w stosunku do mięśni (obniżona echogeniczność → zapalenie niezależnie od etiologii)
Wymiary płatów	W (width) – szerokość mierzona w wymiarze TV – 20–25 mm, H (height) – wysokość lub grubość mierzona w wymiarze AP – 15–20 mm, L (length) – długość mierzona w wymiarze CC – 50–60 mm
Grubość cieśni	5–10 mm
Objętość (W x H x L x 0,52)	u kobiet < 20 ml, u mężczyzn < 25 ml (wzrost objętości → wole tarczycy)
Unaczynienie	regularny rozkład i przebieg naczyń (wzrost unaczynienia w badaniu CD/PD → możliwa nadczynność)
Spoistość	pośrednia (miękką modeluje się na tętnicy szyjnej, twarda modeluje przebieg tętnicy szyjnej → możliwe włóknienie)

6.2. Przytarczycy

Tabela X. Prawidłowy obraz przytarczyc w badaniu USG [3,16]

Liczba	od kilku do kilkunastu
Położenie	przy tylnej ścianie górnych i dolnych biegunów tarczycy, mogą występować wewnątrz (pod torebką) tarczycy
Budowa	jednorodnie hipoechogeniczne
Wymiary	około 6 x 4 x 2 mm

Uwagi:

- Przytarczycy są symetrycznie występującymi narządami endokrynnymi, które nie zawsze są widoczne w badaniu ultrasonograficznym.

6.3. Ślinianki

Tabela XI. Prawidłowy obraz ślinianek w badaniu USG [11]

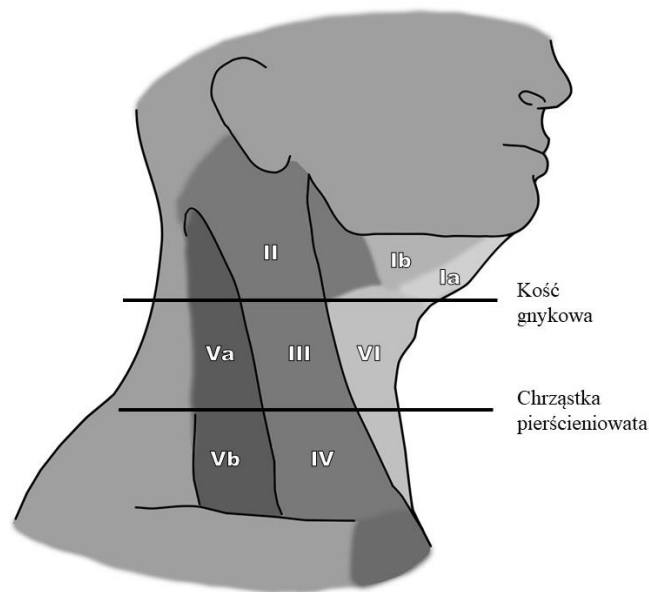
Liczba	trzy pary ślinianek: przyuszne, podżuchwowe, podjęzykowe
Budowa	jednorodnie hiperechogeniczne, o nieregularnym kształcie

Uwagi:

- Wewnątrz ślinianek mogą występować prawidłowe, niepowiększone węzły chłonne.



6.4. Węzły chłonne



Ryc. 24. Grupy węzłów chłonnych szyi.

Tabela XII. Cechy prawidłowych węzłów chłonnych w badaniu USG [19]

Liczba	nieliczne, pojedyncze
Wielkość	do 10 mm w osi krótkiej (indeks Solbatiego – oś krótka/oś długa < 0,5)
Kształt	fasolkowaty, owalny
Budowa	hipoechogeniczna kora grubości do 2,4 mm, hiperechogeniczny rdzeń
Unaczynienie	naczynia krwionośne we wnętrzu

Uwagi:

Układ chłonny szyi tworzy gęsta sieć naczyń limfatycznych oraz węzłów chłonnych, które na podstawie okolic anatomicznych dzielimy na sześć grup:

- Ia – podbródkowe, Ib – podżuchwowe,
- II – górne szyjne wewnętrzne,
- III – środkowe szyjne wewnętrzne,
- IV – dolne szyjne wewnętrzne,
- Va – górne trójkąta tylnego, Vb – dolne trójkąta tylnego,
- VI – przedziału środkowego.

6.5. Naczynia żyłne szyi

Badanie naczyń układu żylnego i tętniczego przeprowadzamy w przekrojach poprzecznych i podłużnych.

Tabela XIII. Prawidłowy obraz żył szyjnych w badaniu USG

Położenie	do przodu i bocznie w stosunku do tętnic szyjnych
Budowa	ciężkie, o nieregularnym przekroju poprzecznym spowodowanym modelowaniem przez otaczające narządy, ulegają pełnej kompresji przy ucisku głowicą
Przepływ	stały sygnał przepływu w badaniach CD/PD

Uwagi:

- Ocena układu żylnego okolicy szyi dotyczy głównie żył szyjnych i podobojczykowych pod kątem zakrzepicy. Szczególnie narażone na zakrzepicę są osoby z założonymi wkłuciami centralnymi i portami naczyniowymi.

6.6. Naczynia tętnicze szyi

Głównymi naczyniami tętniczymi okolicy szyi są tętnice szyjne wspólne (CCA), które na poziomie opuszki CCA, przy kątach żuchwy, dzielą się na tętnice szyjne wewnętrzne (ICA) i zewnętrzne (ECA) oraz tętnice kręgowe (VA).

Ocena tętnic szyjnych:

- pomiar grubości kompleksu błony wewnętrznej i środkowej (intima-media complex) w CCA,
- pomiar prędkości przepływów w skurczu (PSV) i rozkurczu (EDV),
- ocena obecności blaszek miażdżycowych (miękkich i uwapnionych).

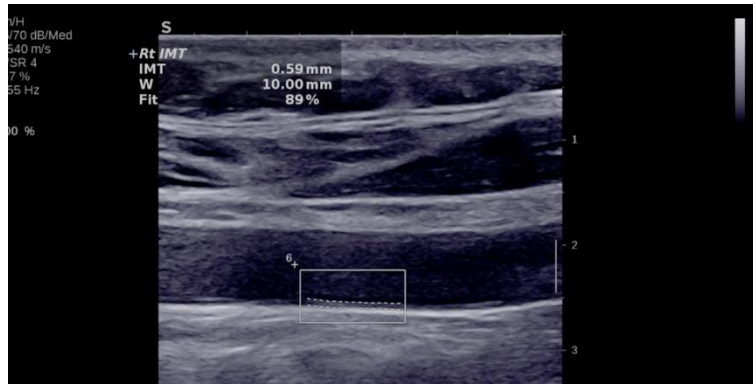
6.6.1. Ocena morfologiczna tętnic szyi [10]

Prawidłowe tętnice mają regularny, okrągły przekrój poprzeczny i nie ulegają kompresji przy ucisku głowicą. Ocenie morfologicznej podlega pomiar średnicy, grubości kompleksu intima-media (IMT) oraz obecność blaszek miażdżycowych.

Suma średnic tętnic kręgowych (VA) wynosi zwykle 6 mm. Średnica VA wynosząca < 2 mm świadczy o jej hipoplazji.

Grubość IMT w CCA nie powinna przekraczać 0,6 mm u kobiet i 0,7 mm u mężczyzn.





Ryc. 25. Pomiar półautomatyczny IMT prawej CCA.

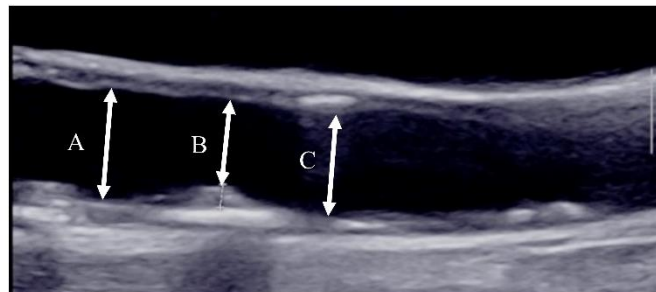
Błaską miażdżycową określa się $IMT > 1,7$ mm. Wyróżniamy blaszki miękkie (hipoechogeniczne) i uwapnione (hiperechogeniczne). Zawsze należy zmierzyć ich grubość i długość.

Stwierdzenie obecności blaszek miażdżycowych jest wskazaniem do procentowego pomiaru zwężenia tętnicy na tym poziomie według wzoru NASCET lub ESCT oraz pomiaru prędkości przepływu krwi w miejscu zwężenia i za nim. Pomiar zwężeń tętnic szyjnych ogranicza się głównie do tętnicy szyjnej wewnętrznej, ze względu na jej kluczowe znaczenie w zaopatrywaniu mózgu w krew.

Pomiar morfologiczny polega na obliczeniu stopnia zwężenia na podstawie pomiaru średnic: światła tętnicy za zwężeniem (A), światła tętnicy w miejscu zwężenia (B) oraz tętnicy przed zwężeniem (C) według następujących wzorów:

$$\text{NASCET: } (A-B)/A \times 100\% \text{ [1]}$$

$$\text{ESCT: } (C-B)/C \times 100\% \text{ [17]}$$



Ryc. 26. Pomiar zwężenia ICA, A – średnica światła tętnicy za zwężeniem, B – średnica światła tętnicy w miejscu zwężenia, C – średnica tętnicy przed zwężeniem.

Otrzymany wynik odpowiada procentowemu zwężeniu tętnicy w badanym miejscu. Ponieważ wyniki z obu wzorów różnią się, ustalono ich wzajemny ekwiwalent.

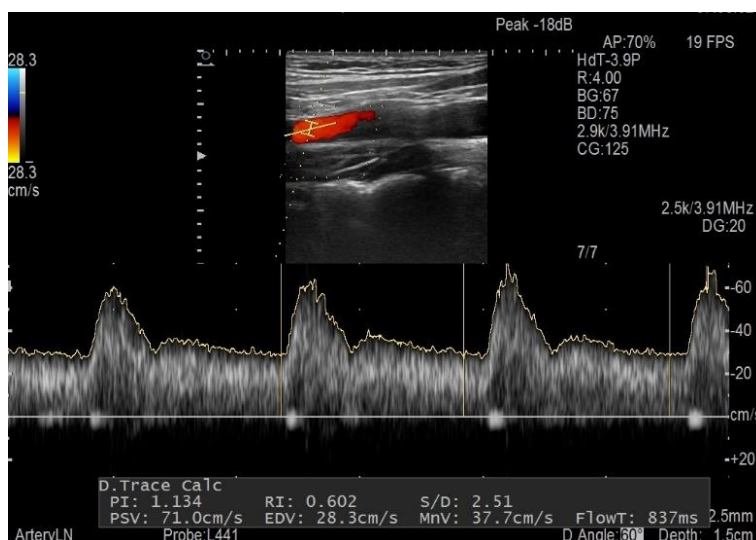


Tabela XIV. Ekwiwalent pomiarów według wzoru NASCET i ESCT [17]

NASCET	ESCT
30	65
40	70
50	75
60	80
70	85
80	91
90	97

6.6.2. Ocena czynnościowa tętnic szyi

Tętnice szyjne oraz kręgowy wykazują stały przepływ dogłowy, warunkujący nieprzerwane zaopatrywanie mózgu w krew, niezależnie od fazy skurczu serca – PSV (*peak systolic velocity*) i EDV (*end diastolic velocity*).



Ryc. 27. Pomiar widma przepływu krwi w ICA w badaniu Doppler.

Pomiaru prędkości przepływu dokonuje się, umieszczając w świetle naczynia bramkę o kącie natarcia (kąt pomiędzy osią fali ultradźwiękowej i osią przepływu krwi w naczyniu) mniejszym lub równym 60 stopni.

Tabela XV. Prawidłowe wartości przepływu w naczyniach tętniczych szyi dla szczytowej fazy skurczowej i końcowej fazy rozkurczowej [10]

Naczynie	PSV (cm/s)	EDV (cm/s)
CCA	30–110	–
ICA	30–120	–
ECA	25–115	–
VA	< 60	> 10

Na podstawie pomiaru prędkości przepływu krwi w tętnicach szyjnych, głównie ICA, możemy wnioskować o stopniu ich zwężenia.

Tabela XVI. Stopnie zwężenia ICA według NASCET na podstawie wartości PSV i EDV [1]

Zwężenie ICA wg NASCET	PSV (cm/s)	EDV (cm/s)
< 50%	< 125	–
50–70%	> 125	< 110
70–79%	> 270	> 110
80–99%	–	> 140
Zamknięcie światła	brak przepływu	brak przepływu



7. Bibliografia

1. Barnett H.J., Taylor D.W., Eliasziw M., Fox A.J., Ferguson G.G., Haynes R.B., Rankin R.N., Clagett G.P., Hachinski V.C., Sackett D.L., Thorpe K.E., Meldrum H.E., Spence D.J. Benefit of carotid endarterectomy in patients with symptomatic moderate or severe stenosis. North American Symptomatic Carotid Endarterectomy Trial Collaborators. *N. Engl. J. Med.* 1998; 339(20): 1415–1425, doi: 10.1056/NEJM199811123392002.
2. Ćwik G. Standardy badań ultrasonograficznych Polskiego Towarzystwa Ultrasonograficznego – aktualizacja. Badanie trzustki. *Journal of Ultrasonography* 2013; 13(53): 167–177.
3. *Diagnostic and Surgical Imaging Anatomy: Brain, Head and Neck, Spine.* Ed. R. Harnsberger, A. Osborn, A. MacDonald, J. Ross. Amirsys. Salt Lake City 2006, 503.
4. *Diagnostyka obrazowa. Podstawy teoretyczne i metodyka badań.* Red. nauk. B. Pruszyński. Wydawnictwo Lekarskie PZWL. Warszawa 2008.
5. *Diagnostyka ultrasonograficzna.* Ed. P.E.S. Palmed. Red. wyd. pol. Z. Kalina. Wydawnictwo Lekarskie PZWL. Warszawa 1997.
6. Bloom B.A., Gibbons R.C. Focused Assessment with Sonography for Trauma. 2021 Jul 31. In: StatPearls [Internet]. Treasure Island (FL): StatPearls Publishing. Island 2021.
7. Dietrich C.F., Cornelius F., Bär F. Kurs Ultrasonografii: Narządowe przedstawienie kursu podstawowego, kontynuacyjnego oraz zaawansowanego według wytycznych KBV, DEGUM, ÖGUM i SGUM. MediPage. Warszawa 2017.
8. Hofer M. Podręcznik ultrasonografii. Podstawy wykonywania i interpretacji badań ultrasonograficznych. Red. wyd. pol. L. Stefańczyk. MediPage. Warszawa 2008.
9. Halliday D., Resnick R., Walker J. Podstawy fizyki. Tom 3. Wydawnictwo Naukowe PWN. Warszawa 2006.
10. *Radiologia Diagnostyka Obrazowa RTG, TK, USG i MR.* Red. B. Pruszyński, A. Cieszanowski. Wyd. 3. Wydawnictwo Lekarskie PZWL. Warszawa 2014.
11. Zajkowski P., Ochal-Choińska A. Standards for the assessment of salivary glands – an update. *Journal of Ultrasonography* 2016; 16(65): 175–190, doi:10.15557/JoU.2016.0019.
12. Małek G., Elwertowski M., Nowicki A. Standards of the Polish Ultrasound Society – update. Ultrasound examination of the aorta and arteries of the lower extremities. *Journal of Ultrasonography* 2014; 14(57): 192–202, doi: 10.15557/JoU.2014.0019
13. Walczyk J., Walas M.K. Standardy badań ultrasonograficznych Polskiego Towarzystwa Ultrasonograficznego – aktualizacja. Badanie śledziony. *Journal of Ultrasonography* 2013; 52(13): 50–64, doi: 10.15557/JoU.2013.0004.
14. Walas M.K., Skoczylas K., Gierbliński I. Standardy badań ultrasonograficznych Polskiego Towarzystwa Ultrasonograficznego–aktualizacja. Badanie wątroby, pęcherzyka i dróg żółciowych. *Journal of Ultrasonography* 2012; 51(12): 428–445, doi: 10.15557/JoU.2012.0031.
15. Lechowicz R., Elwertowski M. Standardy badań ultrasonograficznych Polskiego Towarzystwa Ultrasonograficznego. Ocena układu wrotnego i naczyń wątroby. *Journal of Ultrasonography* 2015; 15(61): 208–228, doi: 10.15557/JoU.2015.0018.
16. Standardy badań ultrasonograficznych Polskiego Towarzystwa Ultrasonograficznego. Red. W. Jakubowski. Roztoczańska Szkoła Ultrasonografii. Warszawa 2011.
17. Donnan G.A., Davis S.M., Chambers B.R., Gates P.C. Surgery for prevention of stroke. *Lancet (London, England)* 1998; 351(9113): 1372–1373, doi: 10.1016/s0140-6736(98)22019-8.
18. Nowicki A. *Ultradźwięki w medycynie.* Wydawnictwo Instytutu Podstawowych Problemów Techniki PAN. Warszawa 2010.
19. Michels G., Jaspers N. *Ultrasonografia narządów, układów i tkanek w zestawieniu z klinicznymi objawami.* Red. wyd. pol. W. Jakubowski. Medipage. Warszawa 2015.



8. Wykaz rycin

Ryc. 1. Wizualizacja przepływu krwi w naczyniu krwionośnym metodą Color Doppler.	11
Ryc. 2. Wizualizacja przepływu krwi w naczyniu krwionośnym metodą Power Doppler.	11
Ryc. 3. Głowica sektorowa.	11
Ryc. 4. Głowica konweksowa.	12
Ryc. 5. Głowica liniowa.	12
Ryc. 6. Schemat przekroju podłużnego przez naczynia nadbrzusza.	15
Ryc. 7. Schemat przekroju poprzecznego przez naczynia nadbrzusza.	16
Ryc. 8. Schemat przekroju poprzecznego przez wnękę wątroby z przyłożenia pod prawym podżebrzem.	16
Ryc. 9. Schemat przekroju podłużnego przez wnękę wątroby z przyłożenia pod prawym podżebrzem.	17
Ryc. 10. Schemat przekroju podłużnego przez wątrobę i nerkę prawą z przyłożenia w prawej linii pachowej środkowej.	17
Ryc. 11. Schemat przekroju podłużnego przez pęcherzyk żółciowy z przyłożenia pod prawym międzyżebrzem.	18
Ryc. 12. Schemat przekroju poprzecznego przez trzustkę z przyłożenia podmostkowego.	18
Ryc. 13. Schemat przekroju podłużnego przez nerkę prawą z przyłożenia w linii pachowej środkowej prawej.	19
Ryc. 14. Schemat przekroju podłużnego przez nerkę lewą z przyłożenia w linii pachowej środkowej lewej. ...	19
Ryc. 15. Schemat przekroju poprzecznego przez nerkę lewą z przyłożenia w linii pachowej środkowej lewej.	20
Ryc. 16. Schemat przekroju podłużnego przez śledzionę z przyłożenia w linii pachowej środkowej lewej.	20
Ryc. 17. Schemat przekroju podłużnego przez narządy miednicy z przyłożenia w linii pośrodkowej.	21
Ryc. 18. Schemat przekroju poprzecznego przez narządy miednicy u mężczyzn z przyłożenia w linii pośrodkowej.	21
Ryc. 19. Schemat projekcji przez prawy górny kwadrant.	24
Ryc. 20. Schemat projekcji przez lewy górny kwadrat.	24
Ryc. 21. Schemat projekcji podmostkowej.	25
Ryc. 22. Schemat projekcji nadłonowej.	25
Ryc. 23. Schemat przekroju poprzecznego przez tarczycę z przyłożenia w linii pośrodkowej.	27
Ryc. 24. Grupy węzłów chłonnych szyi.	29
Ryc. 25. Pomiar półautomatyczny IMT prawej CCA.	31
Ryc. 26. Pomiar zwężenia ICA, A – średnica światła tętnicy za zwężeniem, B – średnica światła tętnicy w miejscu zwężenia, C – średnica tętnicy przed zwężeniem.	31
Ryc. 27. Pomiar widma przepływu krwi w ICA w badaniu Doppler.	32



9. Wykaz tabel

Tabela I.	Prawidłowe wymiary dużych naczyń krwionośnych jamy brzusznej	16
Tabela II.	Prawidłowe wymiary wątroby i dróg żółciowych wewnątrz- i zewnątrzwątrobowych [14]	17
Tabela III.	Prawidłowe wymiary pęcherzyka żółciowego [14]	18
Tabela IV.	Prawidłowe wymiary trzustki – wartości mierzone w wymiarze przednio-tylnym [2]	19
Tabela V.	Prawidłowe wymiary nerek [7]	20
Tabela VI.	Prawidłowy wymiar śledziony [13]	21
Tabela VII.	Prawidłowe wymiary narządów podbrzusza [19]	22
Tabela VIII.	Charakterystyka prawidłowych węzłów chłonnych [19]	22
Tabela IX.	Prawidłowy obraz tarczycy w badaniu USG [10,16]	28
Tabela X.	Prawidłowy obraz przytarczyc w badaniu USG [3, 16]	28
Tabela XI.	Prawidłowy obraz ślinianek w badaniu USG [11]	28
Tabela XII.	Cechy prawidłowych węzłów chłonnych w badaniu USG [19]	29
Tabela XIII.	Prawidłowy obraz żył szyjnych w badaniu USG	30
Tabela XIV.	Ekwiwalent pomiarów według wzoru NASCET i ESCT [17]	32
Tabela XV.	Prawidłowe wartości przepływu w naczyniach tętniczych szyi dla szczytowej fazy skurczowej i końcowej fazy rozkurczowej [10]	33
Tabela XVI.	Stopnie zwężenia ICA według NASCET na podstawie wartości PSV i EDV [1]	33

